



**Abb. 1:** Der teleskopierende Implantatsteg besteht nur aus der friktiven Haftung. Auf zusätzliche Retentionselemente kann dadurch verzichtet werden.

## Der teleskopierende Implantatsteg

Die implantatprothetische Versorgung zur Rehabilitation zahnloser Kiefer stellt die klassische Indikation der zahnärztlichen Implantologie dar. Bereits 1979 publizierte beispielsweise Ledermann sein Konzept der stegprothetischen Versorgung des zahnlosen Unterkiefers.<sup>1</sup> Der folgende Patientenfall zeigt die Vorteile dieser Variante: die Kombination aus den Vorzügen der Teleskopkrone mit denen der Stegvariante.

**Text/Bilder** Dr. Ingo Erhardt

Abnehmbare implantatretinierte Rekonstruktionen lassen sich durch unterschiedliche prothetische Versorgungskonzepte realisieren. Die Verbindung zwischen Zahnersatz und Implantatpfeilern kann durch Kugelanker, Magnete, Locatoren, Doppelkronen oder Stege erfolgen. Die Entscheidung für die eine oder andere Versorgungsform ist von multiplen Faktoren abhängig. Die jeweiligen Vor- und Nachteile sind im Einzelfall gegeneinander abzuwägen. So zeichnen sich Magnete, Kugelkopf-Attachments und Locatoren durch einen geringeren vertikalen Platzbedarf und somit durch eine einfachere Umsetzung aus, wobei vor allem Locator-Attachments einen Verlust ihrer retentiven Eigenschaften nach multiplen Abzügen der Prothese aufweisen.<sup>2</sup> Teleskopretinierte Hybridprothesen zeigen aufgrund ihrer starren Verankerung einen ausgezeichneten Prothesenhalt bei nachteilig zu bewertender hohen Pfeilerbelastung.<sup>3,4</sup> Stegversorgungen bieten durch die primäre Verblockung der Implantate eine Stabilisierung der Gesamtsituation und eine günstige Druckverteilung bei nachteiliger erschwerter Hygienefähigkeit.

Stege lassen sich grundsätzlich unterteilen in kostengünstige, präfabrizierte Konstruktionen (zum Beispiel Steg-Gelenkprofil nach Dolder mit aktivierbaren Stegmatrizen) und fertigungstechnisch individuelle und somit aufwändigere Konstruktionen. Letztere Varianten sind in der Regel mit zusätzlichen Halteelementen versehen, die einem gewissen Verschleiß unterliegen und daher in regelmäßigen Abständen erneuert werden müssen.

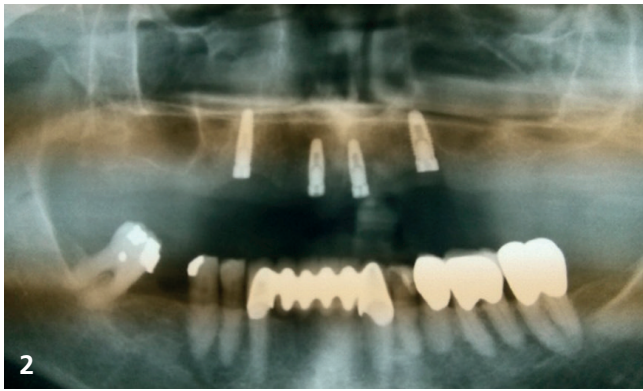
### Der teleskopierende Implantatsteg

Der teleskopierende Implantatsteg ist das von uns favorisierte Konzept zur prothetischen Versorgung zahnloser Kiefer mit implantatretinierten herausnehmbarem Zahnersatz. Hierbei werden die beiden konventionellen Versorgungsformen Teleskopkrone und individueller Steg zusammengeführt, um die jeweiligen Vorteile miteinander zu kombinieren. Der Prothesenhalt beim TI-Steg besteht analog zur Teleskopkrone bei 1°-Fräsung nur aus der friktiven Haftung (Abb. 1). Im Gegensatz zu bisherigen Stegvarianten kann somit auf zusätzliche Retentionselemente verzichtet werden. Daraus ergibt sich in der Gebrauchsperiode ein geringerer Wartungs- und Reparaturbedarf.

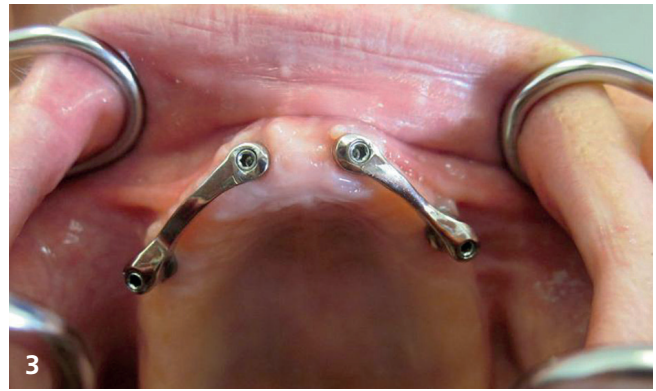### Fallbericht

Im Juni 2012 stellte sich die damals 77-jährige Patientin in unserer Praxis zur Beratung vor. Ihr zahnloser atrophierter Oberkiefer war bisher mit einer konventionellen totalen Prothese versorgt und die Patientin wünschte eine Verbesserung des Prothesenhalts mittels enossaler Implantate.

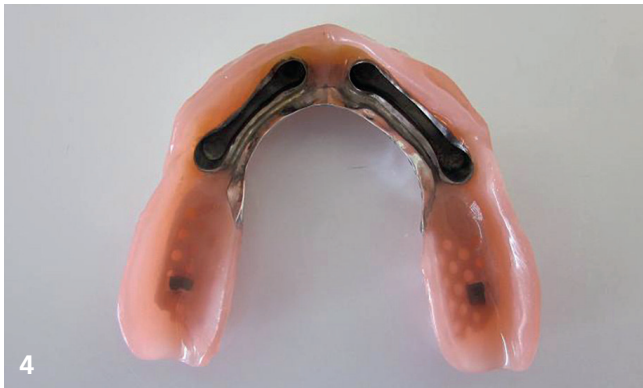Im Juli 2012 erfolgte in Lokalanästhesie die Insertion von vier Camlog-Implantaten regio 12, 14, 22 und 24 mithilfe einer prä-operativ angefertigten Bohrschablone. Nach komplikationsloser, dreimonatiger Einheilung konnten die Implantate im



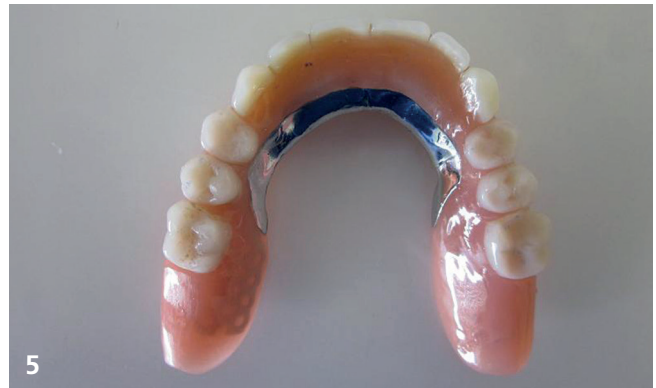OPG drei Monate nach Implantatinsertion



geteilter Oberkiefersteg



Zahnersatz mit integrierten Stegmatrizen



fertiger Zahnersatz

Oktober 2012 freigelegt und die prothetische Phase begonnen werden (Abb. 2).

Nach konventioneller Abformung mit einem individuellen Löffel und den üblichen Zwischenschritten – Bissregistrierung, Anprobe Zahnaufstellung sowie Steg- und Gerüstanprobe – wurden im November 2012 die Abutments auf den Implantaten gemäß Herstellerangaben montiert und der geteilte Oberkiefersteg sowie der neue Zahnersatz mit einem gaumendachreduzierten Gerüstdesign eingesetzt (Abb. 3 bis 5).

Nach mittlerweile sechsjähriger Verweildauer ist die Versorgung ohne Friktionsverlust unverändert in situ. Abgesehen von einer Verblendfraktur im Jahre 2016 ergab sich bisher kein Nachsorgebedarf. Die Patientin ist mit ihrem Zahnersatz nach wie vor zufrieden.

**Fazit**

Die implantatprothetische Versorgung zahnloser Kiefer mit dem sogenannten teleskopierenden Implantatsteg (Oberkiefer: vier Implantate/Unterkiefer: zwei Implantate) hat sich in unserer Praxis bestens bewährt. Dieses Konzept kombiniert die Vorzüge der Teleskopkrone mit denen der Stegvariante. Auf zusätzliche Halteelemente wird bewusst verzichtet, da diese durch den regelmäßig auftretenden Retentionsverlust immer einen gewissen Nachsorgebedarf mit sich bringen.

Trotz der zunächst höheren Kosten gegenüber einfacheren Versorgungsmöglichkeiten wie Kugelhälften oder Locatoren erreichen wir durch den ausgezeichneten langfristigen Prothesenhalt und den geringen Nachsorgebedarf eine sehr hohe Patientenzufriedenheit.

*Das Literaturverzeichnis kann bei der Redaktion der Barometer Verlagsgesellschaft mbH angefordert werden.*



**Dr. Ingo Erhardt**

Zahnarzt-Oralchirurgie  
 Tätigkeitsschwerpunkt Implantologie  
 —  
 Friedhofstraße 10  
 79183 Waldkirch  
 Tel.: +49 7681 64 41  
 E-Mail: ingo.erhardt@gmx.de  
 www.zahnarzt-erhardt.de



**Matthias Rothe**

Zahntechnikermeister  
 —  
 Schwarzwaldstraße 13 a  
 79183 Waldkirch  
 Tel.: +49 7681 47 43 990  
 E-Mail: wdk-rothe@online.de  
 www.wdk-rothe.de